Miocardio No Compactado: Presentación Inusual – Relato de Caso

Natan Gomes Saback[1,2], Maria Eugênia de Souza[1], Alexandra Antunes Neiva[1], Antônio Carlos Romano Cabral[1], Sérgio Luiz Barrote[1], Alessandra Maria de Almeida Zeringota[1], Maria Helena Albernaz Siqueira[1,2]

Unieco / Hospital Belo Horizonte[1], Lagoinha; Hermes Pardini Imagem[2], Funcionários, Belo Horizonte, MG - Brasil

Introducción

El miocardio no compactado (MNC) es considerado una cardiomiopatía clasificada como congénita, descripta inicialmente en pacientes pediátricos, aunque recientemente fue detectada en adultos, teniendo como característica clínica la insuficiencia cardíaca congestiva.[1] Su incidencia en los adultos es de 0,05%. El diagnóstico en la evaluación ecocardiográfica es difícil, siendo hecho en apenas 9% dos casos. Actualmente, la resonancia magnética cardíaca (RMC) corrobora los hallazgos al ecodopplercardiograma transtorácico.[2]

Relato del Caso

Evaluación de paciente de 19 anos, sexo femenino, presentando palpitaciones y cansancio, encaminada para evaluación cardiológica. Auscultación cardíaca con ausencia de soplos, presión arterial de 120 x 70 mmHg y frecuencia cardíaca de 76 lpm. El electrocardiograma de reposo mostró ritmo sinusal, con trastorno de conducción de la rama izquierdo y FC:94 lpm. La paciente no presentaba otras comorbilidades, relatando actividad física en academia en el mes anterior – con capacidad funcional (NYHA) I.

El médico solicitó Holter y ecodopplercardiograma transtorácico (ECO-TT). El Holter mostró: ritmo sinusal irregular (arritmia sinusal respiratoria), con frecuencia cardíaca media de 83 lpm, variando de 51 a 174 lpm. Actividad ectópica ventricular muy frecuente (149 EV/h), polimorfa, aislada, bigeminada, 110 pares, un corto ritmo idioventricular acelerado de tres latidos y una corta taquicardia ventricular no sustentada de tres latidos a 118 lpm:3% de los latidos ventriculares ectópicos, siendo dos episodios de taquicardia, bigeminismo y EV aislados y pareados (Figura 1).

El ecodopplercardiograma transtorácico presentó aumento moderado del ventrículo izquierdo (VI) - VId:61mm y VIs:48mm, hipocinesia difusa, con fracción de eyección (FEVI) de 39% y exuberantes trabéculas musculares ventriculares prominentes en segmentos anterior, lateral y inferior del VI, regurgitaciones tricúspide y mitral leves (Figura 2).

En razón de los hallazgos al ecodopplercardiograma transtorácico, se realizó resonancia magnética del corazón (RMC) que reveló: miocardio con exuberantes trabeculaciones en segmentos ínferolateral y anterior medioapical del VI. La relación entre la porción compactada y la no compactada del miocardio es mayor que 2,3 en esos segmentos. FEVI:38% (Figura 3). El médico inició tratamiento medicamentoso con betabloqueante e inhibidor de la enzima conversora de angiotensina (IECA). La paciente actualmente está asintomática y en clase funcional I (NYHA).

Discusión

Se pensaba que el MNC fuese raro.[3] Con todo, la prevalencia en pacientes no seleccionados encaminados para un ECO-TT en un centro terciario varía de 0,014% a 1,26%, y en pacientes con insuficiencia cardíaca varía de 3% a 4%. Hay una ligación genética en hasta 50% de los casos, en que los pacientes tienen parientes cercanos con cardiomiopatía. La confirmación genética o exclusión de MNC es actualmente un desafío, con la mutación genética relacionada con la enfermedad a veces no puede ser identificada y su ausencia no excluye MNC.[4]

Fue relatado que más de 25% de los individuos de la muestra-volumen sin enfermedad cardíaca o síntomas podrían cumplir criterios de imagen para MNC, como hemos mostrado recientemente en el Estudio Multiétnico de la Aterosclerosis (MESA).[5]

Las trabeculaciones miocárdicas prominentes y los profundos recesos intertrabeculares son probablemente el resultado de un aprisionamiento en el inicio del proceso de compactación durante la embriogénesis, y son, por lo tanto, características morfológicas de la no compactación del ventrículo izquierdo (MNC).[6]

Como fue demostrado por Oechslin et al. en el *Journal of the American College of Cardiology*, en 2000, la presentación clínica y las secuelas del MNC varían desde falta de síntomas hasta disfunción sistólica grave, con insuficiencia cardíaca, arritmias, eventos tromboembólicos y muerte súbita cardíaca.[7]

La comparación de los pacientes afectados con excesiva trabeculación, disfunción sistólica del ventrículo izquierdo (VI) con individuos que presentan los criterios de imagen para MNC y función sistólica del VI preservada es esencial para el manejo clínico.

En pacientes con un diagnóstico claro de MNC con función sistólica del VI comprometida, el tratamiento debe seguir las orientaciones actuales de la IC , tales como

Palabras clave

Cardiopatías Congénitas/complicaciones; Cardiopatías Congénitas/diagnóstico; Miocardio/patología; Arritmias Cardíacas/complicaciones.

Correspondencia: Natan Gomes Saback •
Rua Alvinópolis, 83. CEP 39860-000, Centro, Nanuque, MG – Brasil
E-mail: natan.saback@hotmail.com
Artículo recibido el 25/5/2015; revisado el 25/6/2015; aceptado el 14/9/2015.

DOI: 10.5935/2318-8219.20160005

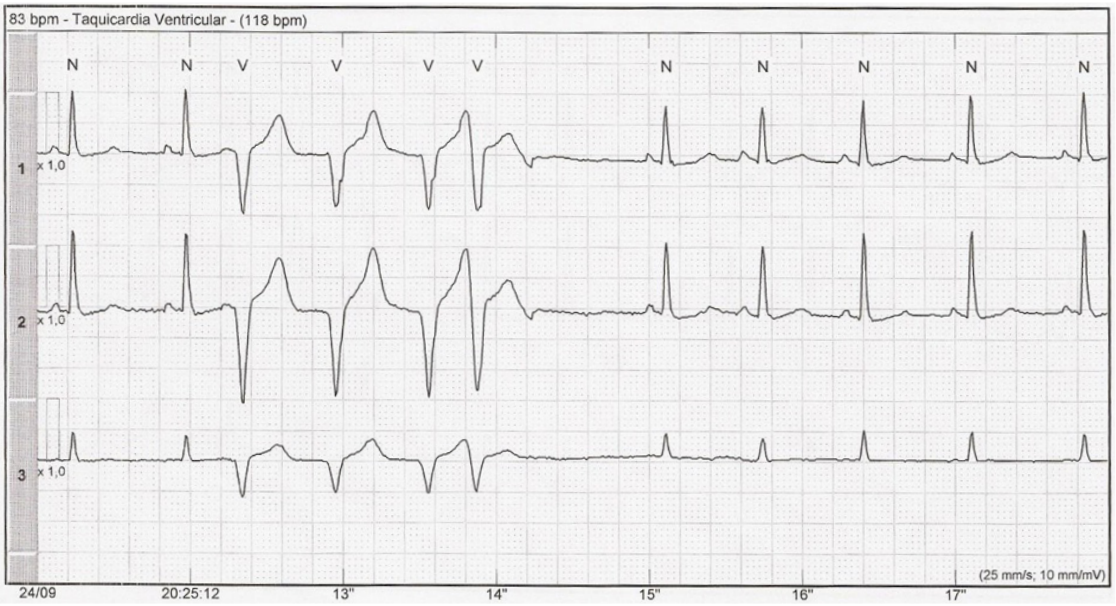

Figura 1 – *Holter: taquicardia ventricular.*

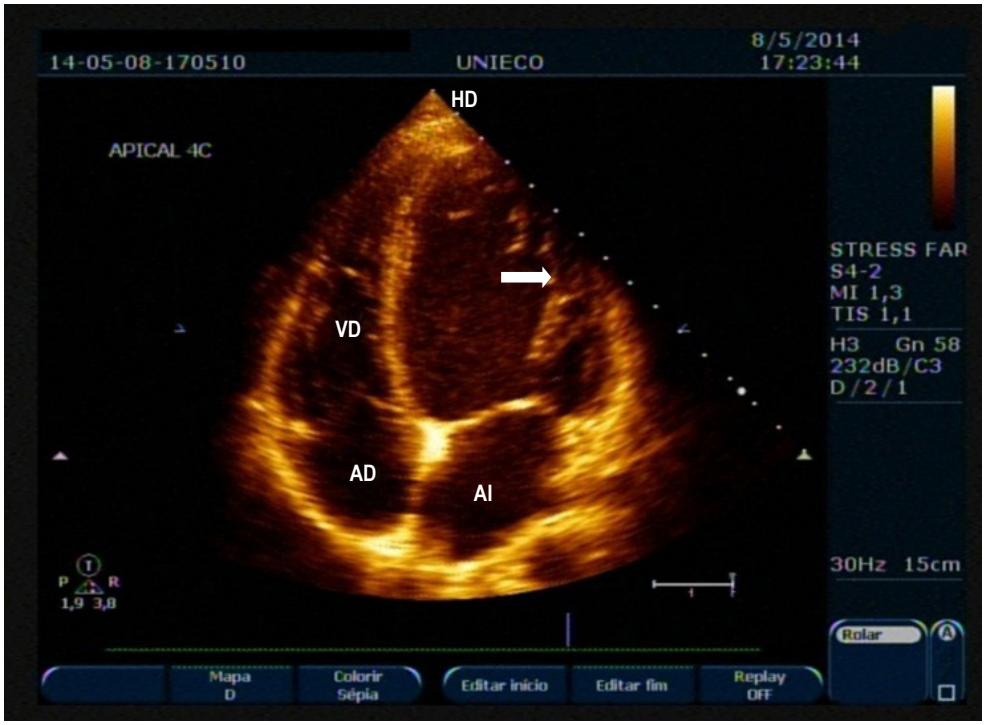

Figura 2 – *ECO-TT: ventana apical – cuatro cámaras, observándose exuberantes trabeculaciones en pared inferolateral del VI (flecha). VD: ventrículo derecho; AD: atrio derecho; AI: atrio izquierdo.*

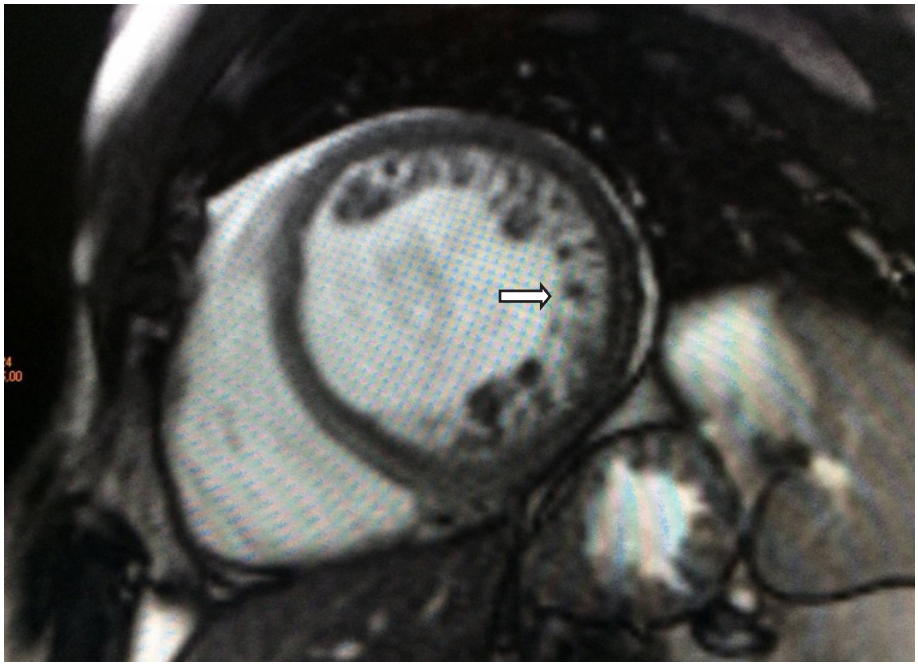

Figura 3 – *RMC: eje corto del VI, observándose exuberantes trabeculaciones en pared anterolateral del VI (flecha).*

las recomendaciones de 2013 del *American College of Cardiology Foundation* y de la *American Heart Association*, que contienen un análisis específico de los inhibidores de la ECA, betabloqueantes, terapia de resincronización cardíaca y desfibriladores cardioversores implantables.[8]

Además de eso, los pacientes con MNC con y sin fibrilación atrial (FA) están en mayor riesgo de complicaciones tromboembólicas. Pacientes con MNC y FA deben recibir anticoagulación de acuerdo con las directrices estándar (si escore CHA2DS2-VASc ≥1). La anticoagulación también debe ser considerada cuando no llenen los criterios de resincronización, especialmente en pacientes con fracción de eyección < 40%.

Según Ashrith et al., publicado recientemente en el *Journal of Cardiovascular Magnetic Resonance*, pacientes con IC instalada y cardiomiopatía con trabeculaciones más exuberantes del VI presentaron una pequeña mejora de la función del VI después del inicio del tratamiento, y permanecieron con más síntomas en la comparación con los pacientes semejantes, sin embargo con menos trabeculaciones del VI.[9]

El tratamiento de pacientes con MNC, sin embargo, no fue establecido en grandes estudios de cohorte o clínicos, y todas las recomendaciones deben ser justificadas y consideradas en una base individual.

En el escenario clínico más común, donde encontramos trabeculaciones excesivas en un paciente con sospecha de MNC, debemos evitar el estereotipo del paciente con diagnóstico de MNC.[10] Normalmente los portadores de MNC presentan empeoramiento progresivo y gradual de la IC y no abrupto.

Individuos con alta sospecha de MNC teniendo en vista los síntomas o historia familiar positiva, y función sistólica preservada, deben permanecer bajo control criterioso, especialmente con imágenes cardíacas (ECO-TT y RMC). En la práctica clínica, se recomienda también el triaje familiar de parientes de primer grado.[11]

Conclusión

En resumen, un alto grado de trabeculaciones del VI es un hallazgo común en exámenes cardíacos, en la mayoría de los casos no implican cardiomiopatía. Los pacientes que presentan arritmia e IC de inicio reciente (hallazgo común) deben tener propedéutica extendida, una vez que pueden ser portadores de MNC (hallazgo inusual). Rotulado de diagnóstico de MNC y estrategias de control propuestos deben ser hechos usando tanto la información clínica como la propedéutica de imagen cardíaca.

Contribución de los autores

Concepción y diseño de la investigación: Saback NG, Souza ME, Siqueira MHA; Obtención de datos: Saback NG, Souza ME, Zeringota AMA, Siqueira MHA; Análisis e interpretación de los datos: Saback NG, Souza ME, Neiva AA, Cabral ACR, Barrote S, Zeringota AMA, Siqueira MHA;

Análisis estadístico: Saback NG, Barrote SL, Siqueira MHA; Redacción del manuscrito: Saback NG, Siqueira MHA; Revisión crítica del manuscrito respecto al contenido intelectual importante: Saback NG, Siqueira MHA.

Potencial Conflicto de Intereses

Declaro no haber conflicto de intereses pertinentes.

Fuentes de Financiamiento

El presente estudio no tuvo fuentes de financiamiento externas.

Vinculación Académica

No hay vinculación de este estudio a programas de postgrado.

Referencias

1. Ashrith G, Gupta D, Hanmer J, Weiss RM. Cardiovascular magnetic resonance characterization of left ventricular non-compaction provides independent prognostic information in patients with incident heart failure or suspected cardiomyopathy. *J Cardiovasc Magn Reson.* 2014;Oct 2,16:64.
2. Captur G, Muthurangu V, Cook C, Flett AS, Wilson R. Quantification of left ventricular trabeculae using fractal analysis. *J Cardiovasc Magn Reson.* 2013; May 10,15:36.
3. Chin TK, Perloff JK, Williams RG; Jue K, Mohrmann R. Isolated noncompaction of left ventricular myocardium. A study of eight cases. *Circulation.* 1990;82(2):507-13.
4. Jacquier A, Thuny F, Jop B, Giorgi R, Cohen F, Gaubert JY, et al. Measurement of trabeculated left ventricular mass using cardiac magnetic resonance imaging in the diagnosis of left ventricular non-compaction. *Eur Heart J.* 2010;31(9):1098-104.
5. Jenni R, Oechslin E, Schneider J, Attenhofer Jost C, Kaufmann PA.Echocardiographic and pathoanatomical characteristics of isolated left ventricular non-compaction: a step towards classification as a distinct cardiomyopathy. *Heart.* 2001;86(6):666-71.
6. Oechslin EN, Attenhofer Jost CH, Rojas JR, Kaufmann PA, Jenni R. Long-term follow-up of 34 adults with isolated left ventricular noncompaction: a distinct cardiomyopathy with poor prognosis. *J Am Coll Cardiol.* 2000;36(2):493-500.
7. Petersen SE, Selvanayagam JB, Wiesmann F, Robson MD, Francis JM, Anderson RH. Left ventricular non-compaction: insights from cardiovascular magnetic resonance imaging. *J Am Coll Cardiol.* 2005;46(1):101-5.
8. Sedmera D, Pexieder T, Vuillemin M, Thompson RP, Anderson RH. Developmental patterning of the myocardium. *Anat Rec.* 2000;258(4):319-37.
9. Stacey RB, Andersen MM, St Clair M, Hundley WG, Thohan V. Comparison of systolic and diastolic criteria for isolated LV noncompaction in CMR. *JACC Cardiovasc Imaging.* 2013;6(9):931-40.
10. Stöllberger C, Finsterer J, Blazek G. Left ventricular hypertrabeculation/noncompaction and association with additional cardiac abnormalities and neuromuscular disorders. *Am J Cardiol.* 2002;90(8):899-902.
11. Zemrak F, Ahlman MA, Captur G, Mohiddin SA, Kawel-Boehm N, Prince MR. The relationship of left ventricular trabeculation to ventricular function and structure over a 9.5-year follow-up: the MESA study. *J Am Coll Cardiol.* 2014;64(19):1971-80.